

Picaje en Guacamaya Azul (*Ara ararauna*) y Guacamaya Roja (*Ara macao*) tratadas con medicina alternativa

Pecking in Guacamaya Azul (*Ara ararauna*) and Guacamaya Roja (*Ara macao*) treated with alternative medicine

CASTAÑO. Doris, MVZ, Msc¹., CATAÑO. Norma²., ESCUDERO. Julieth²., MOSQUERA. María.²., LÓPEZ. Natalia²

¹Médico Veterinario Zootecnista. Msc. Docente Universidad de la Amazonia, Florencia - Caquetá

²Estudiantes IX Semestre de Medicina Veterinaria y Zootecnia de la Universidad de la Amazonia, Florencia - Caquetá

* Autor para correspondencia: magnovetdoris@hotmail.com

Recibido: 02/09/2011, Aprobado: 20/10/2011

RESUMEN

Dos especímenes correspondientes a Guacamaya azul (*Ara ararauna*) juvenil y Guacamaya roja (*Ara macao*) ingresaron al HPFS (Hogar de Paso de Fauna Silvestre) por un decomiso, sin ninguna información referente a su dieta, hábitat y otros factores; con mal aspecto de su plumaje y amputación bilateral de plumas de alas y cola. Se realizaron todos los protocolos instaurados en el Hogar de paso y se decidió iniciar tratamiento con medicamentos homeopáticos buscando fortalecer el sistema inmunológico, mejorar su estado nutricional y regenerar los sistemas afectados, para este fin se suministran oligoelementos, Echinacea, sulphur y cutis. Los especímenes se restablecieron notablemente, sin presentar efectos secundarios indeseados.

Palabras clave: Picaje, tratamiento homeopático, Guacamaya

ABSTRACT

Two Specimens of blue macaw (*Ara ararauna*) juvenile Scarlet Macaw (*Ara macao*) entered the HPFS (Shelter for Wildlife) for a forfeiture, without any information about their diet, habitat and other factors, with bad look their plumage and bilateral amputation wings and tail feathers. All protocols were conducted in the home instituted step and decided to initiate treatment with homeopathic medicines seeking to strengthen the immune system, improve their nutritional status and regenerate the affected systems for this purpose are supplied trace elements, Echinacea, sulfur and complexion. The specimens were restored remarkably, without unwanted side effects.

Key Words: Pecking, homeopathic treatment, Macaw

INTRODUCCIÓN

El Picaje es una enfermedad muy frecuente en aves provocada por una alteración en su comportamiento. Las aves tienen normalmente una conducta de acicalamiento de las plumas principalmente por higiene, de forma que en ocasiones se altera pudiendo dar lugar a importantes lesiones por arrancado obsesivo de las plumas. También denominada esta conducta "picaje" o "picoteo de las plumas".

Puede aparecer a cualquier edad, aunque parece afectar más a individuos jóvenes. Suele presentarse con mayor frecuencia en aves solitarias más que en aves alojadas en grupos, en aviarios o granjas.

El Picaje es más habitual en especies grandes y medianas de psitácidas como: Yacos, Ninfas, Amazónicos y Guacamayos.

En aves como periquitos o canarios, presentan el problema de Picaje en la época de reproducción o asociados a problemas dermatológicos (Martínez *et al.* 2006).

Las causas de esta conducta suelen estar inducidas por:

1. Alteraciones orgánicas: presencia inicial de parásitos externos que provoca en el ave reacción obsesiva de picaje como costumbre.

2. Alteraciones sociales: debido al estrés que produce la falta de interacción con el entorno en aves que están solas, ya que son animales muy sociables.
3. Alteraciones ambientales: por condiciones inadecuadas de luz, humedad, ruido excesivo, falta de higiene, tamaños de jaulas insuficientes o hacinamiento de elevado número de aves, que puede provocar la rotura de los cañones de las plumas o heridas dando lugar a este comportamiento de picaje.
4. Alteraciones Sistémicas: En ocasiones determinadas patologías internas pueden dar lugar a la aparición de picaje. La Giardiasis intestinal también puede propiciar la aparición de esta conducta.
5. Enfermedades Primarias de la piel: Los parásitos externos que producen lesiones en patas, picos o plumas no suelen dar lugar a picaje secundario. Las dermatopatías no son tampoco muy habituales en aves enjauladas aunque en ocasiones el picaje puede ser secundario a un problema inicial de foliculitis bacteriana o micótica.
6. Alergias: Es complicado valorar la existencia de problemas alérgicos en aves aunque se puede atribuir algunos casos de picaje por lesiones histológicas, a la presencia de alergias alimentarias a algunas semillas presentes en la alimentación de las aves.
7. Frustración Sexual o Reproductora: Durante la época reproductiva y de cría aumentan los comportamientos de acicalamiento debido al cortejo, preparación de nidos con sus plumas, que pueden predisponer la aparición de conductas que evolucionan a comportamientos patológicos de picaje.
8. Problemas Nutricionales: La desnutrición en aves puede producir picaje por dietas pobres en vitamina A que dan lugar a una hipovitaminosis con reducción en la absorción de nutrientes a nivel intestinal.

MATERIALES Y MÉTODOS

Anamnesis

Los especímenes ingresan al HPFS, por un decomiso, sin ninguna información referente a su dieta, hábitat y otros factores.

A partir de esta fecha se procede a iniciar con los siguientes protocolos establecidos:

- Apertura historia clínica
- Prueba de glicemia
- Exámenes complementarios
- Hoja de evolución.

Apertura de historia clínica

En la tabla 1 y 2 se evidencia la historia clínica de cada uno de los especímenes ingresados al HPFS de la Universidad de la Amazonia.

Tabla 1. Historia clínica de la Guacamaya Azul

No.: 1109

Especie: Psitácido

Nombre: *Ara ararauna*

Edad: Juvenil

Sexo: Indeterminado

Condiciones físicas: presenta amputación bilateral plumas, cola.

Propietario: HPFS

Anillo: CQT 886

Tabla 2. Historia clínica de la Guacamaya Roja

No.: 1108

Especie: Psitácido

Nombre: *Ara macao*

Edad: Adulto

Sexo: Indeterminado

Condiciones físicas: presenta amputación bilateral plumas, cola.

Propietario: HPFS

Anillo: CQT 886

Examen Clínico

En el examen clínico se encontró como anomalía mal estado del plumaje y la amputación bilateral de plumones del ala y la cola.

Luego de esto se procede a realizar la extracción de plumones (figura 1) y dar inicio al tratamiento homeopático.

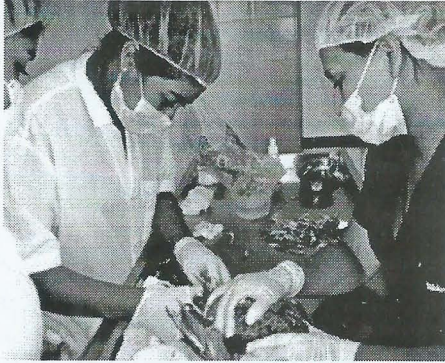


Figura 1. Extracción de plumones.

Exámenes de laboratorio

Se realizó la toma de muestra sanguínea (figura 2), para cuadro hemático de los dos especímenes y el mismo día se toma muestra de coprológico y de raspado de piel del espécimen *Ara Macao*.

Tratamiento

En el hemograma se encontró en ambos ejemplares una leucocitosis marcada con eosinofilia moderada. Fue negativo a ectoparásitos y hongos en el raspado de piel.

Basados en estos resultados se inició tratamiento homeopático con: Echinacea 10 gotas en la mañana y 10 gotas en la tarde, 15 gotas de sulphur en la mañana, 15 gotas de cutis y 5 gotas de oligoelementos en la tarde, se inicia tratamiento anticoccidial (amprolio al 20%) a una dosis de 0,1ml vía oral por 4 días, y para complementar el tratamiento con medicina complementaria, se suplementan los especímenes con una dieta rica en energía.

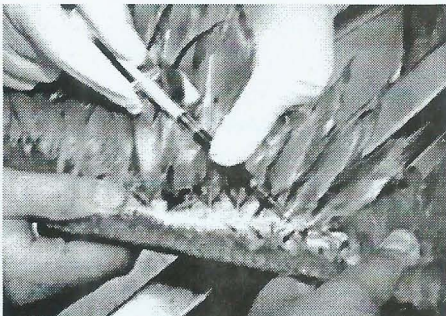


Figura 2. Toma de muestra sanguínea para cuadro hemático

RESULTADOS Y DISCUSIÓN

Se observó que los especímenes aumentaron considerablemente de peso y el plumaje mejoró su aspecto.

Con el tratamiento instaurado se logró llegar a un feliz término observando un mejor aspecto en el plumaje de los especímenes y una mejor condición corporal de las mismas, los exámenes realizados arrojaron que los dos especímenes presentaban una leve leucocitosis posiblemente por un proceso infeccioso que estaban presentando; el cual conlleva a una baja de defensas y a que el animal entre en proceso de stress. Esta condición fue controlada gracias al uso de medicamentos homeopáticos.

La medicina alternativa o complementaria es una excelente opción pues no ocasiona efectos secundarios indeseados lo que es una gran ventaja en animales de fauna silvestre.

BIBLIOGRAFÍA

FORBES Neil. Clinical Approach to feather plucking. Avian and Exotic Department. University of Bristol. Gloucestershire. UK

GIL EDWARDS, Sara. "Picaje psicógeno en aves". HOSPITAL VETERINARIO FUENTE EL SAZ. <http://www.clinicaveterinariafuenteelsaz.com>

JENKIN J.R. Feather picking and self-mutilation in psittacines birds. Veterinary Clinic of North America on Exotic Animal Practice. 2001. Sept 4(3). 651-657

LUESCHER Conductas compulsivas en animals de compañía. Department of Veterinary Clinical Sciences, Purdue University, West Lafayette, Indiana, USA.2000.

MARTINEZ et al. 2006. "Picaje en Papagayo". Revista Electrónica de Veterinaria REDVET ISN 1695-7504. Vol. VII, N° 09, septiembre/2006.

OVERALL Karen. Clinical Behavioural Medicine for Small Animals. Ed Mosby. U.S.A. 1997.7.