

Caso clínico de la yegua “sirena” en el municipio de Florencia - Caquetá - Colombia

Clinical case of the mare “sirena” in the municipality of Florencia - Caquetá - Colombia

FIGUEROA, C. Jaime, C¹., PINEDA, José, L¹.

¹Estudiantes Universidad Amazonia, Programa de Medicina Veterinaria y Zootecnia Florencia - Caquetá.

*Autor para correspondencia: Correspondencia: jaimecesar.calderon@gmail.com

Revisado: 15/09/2011, Aprobado: 20/11/2011

RESUMEN

En este artículo se revisa el caso clínico de una yegua de 60 meses de edad aproximada, la cual meses atrás según el propietario del animal estuvo perdida, encontrándose después en una zona pantanosa en el Municipio de la Montañita con una cría y en una condición corporal paupérrima. El propietario solicita tiempo después el servicio de un veterinario en donde se encontró en la exploración física mucosas pálidas, condición corporal 2/5 y epistaxis. Se envía al laboratorio sueros para descartar una Anemia Infecciosa Equina en la yegua y la cría, complementado con un examen de hemoparásitos a la madre (*Tripamosoma*). Los resultados para la madre arrojaron un resultado positivo a las dos pruebas solicitadas y para la cría negativo en AIE (Anemia Infecciosa Equina). Se recomienda el sacrificio del animal pero el propietario insiste en dejarla vivir y se trata el hemoparásito con Diminazene aceturato vía intramuscular con una posología de 3,5 mg/kg única dosis, obteniendo una respuesta negativa en la estabilidad clínica del animal.

Palabras clave: AIE, anorexia, tripanosomas, pólipo, epistaxis

ABSTRACT

This article reviews the case of a mare approximately 60 months of the Municipality of Florence, which months ago as the owner of the animal was lost, then found in a marshy area in the municipality of La Montañita with a baby and a very poor body condition. The owner requested after the service of a veterinarian where it was found on physical examination: pale mucous membranes, body condition score 2/5 and epistaxis. Sera sent to a lab to rule Equine Infectious Anemia in the mare and breeding, complete a review of the mother Hemoparasites (*Trypanosoma*). The results for the mother are positive for both tests requested and negative breeding AIE (Equine Infectious Anemia). It is recommended to put the animal but the owner insists let her live and treated with Bebexin ® hemoparasite IM with a dose of 3.5 mg / kg single dose.

Key words: AIE, Anorexia, trypanosomes, polyp, epistaxis

INTRODUCCIÓN

La anemia infecciosa equina es un virus que ha traído grandes pérdidas a nivel mundial también conocido como el sida equino. En Bogotá se reportó la aparición en 1997 con 14 casos de equinos infectados con este virus donde ataca a caballos, asnos, mulares sin importar sexo edad ni estado corporal. Este virus se encuentra en condiciones húmedas y cálidas donde puede tener las condiciones óptimas para su desarrollo utilizando los distintos vectores para su difusión. La AIE fue reportada en 1843 en Francia, algunas de sus características como trastorno agudo es una crisis hemolítica en condición aguda, diferenciando de un estado crónico con signos de anemia (Gonzales, 2011). Aquellos animales

picados por distintos vectores como el tábano, zancudo, mosca picadora pueden provocar una epidemia, también como algunos objetos inanimados como las agujas donde el virus puede vivir más de 120 días. La eliminación del virus por algunos desinfectantes es nula, este agente no es fácil de excluir de los elementos hipodérmicos por químicos. El agente sigue resistente a casi todos los líquidos que aseguren una asepsia. Históricamente a Colombia llegó en 1948 en el departamento de la Guajira donde en 1965 el ICA inicia los estudios y análisis al virus. Los Médicos Veterinarios Zootecnistas están encargados de velar por la prevención, diagnóstico y tratamiento de agentes etiológicos en la salud animal. Las

enfermedades infecciosas impactan marcadamente en cualquier ganadería y la economía de un país donde los productos son de comercialización en el exterior (Rodríguez, 2006).

Tripanosoma es un microorganismo flagelado que se encuentra en el trópico y subtropico, donde al animal presenta enfermedad cuya consecuencia es una anemia marcada, causada por una hemólisis (Canelón y Meléndez, 2003). Este parásito se transmite por moscas hematófagas de los géneros *Tabanus* y *Stomoxys*, también por la mordedura de murciélagos de la familia *Desmodus rotundus* o por el mal uso de elementos como agujas subcutáneas (Zapata et al. 2009). La forma que se puede duplicar el parásito es por división binaria en forma de promacigotes a nivel de plasma periférica (Cuba, 1998).

El primer caso de tripanosomas se diagnosticó en camellos y equinos en el año en 1880 lo cual en el siglo XX se determina como hemoparásito.

El caso clínico desarrollado, tuvo como objeto, identificar la presencia de Anemia Infecciosa Equina y Tripanosomiasis en la yegua denominada "Sirena" y realizar el tratamiento respectivo de acuerdo con los protocolos establecidos por el grupo de profesionales tratantes y los estudiantes.

MATERIALES Y MÉTODOS

Antecedentes del paciente.

Un grupo de estudiantes, analizaron el caso de una yegua de nombre "Sirena" raza criolla y color tordo con un peso aproximado de 300 kilogramos, con una edad aproximada de 5 años. El grupo de trabajo indica que el ejemplar se encontraba en un potrero cerca a las instalaciones del SENA (Servicio Nacional de Aprendizaje) sede Florencia en el Departamento de Caquetá (Colombia) a las afueras del casco urbano del municipio de Florencia, sitio donde fue hurtada; al poco tiempo fue recuperada en el Municipio de la Montañita en el departamento de Caquetá, en

una zona pantanosa en donde se le encontró con una cría de cuatro meses aproximadamente.

Rápidamente se trasladó el ejemplar con su cría al predio "La Calera" en la vereda Sebastopol del Municipio de Florencia. Sin embargo el propietario notó al poco tiempo que pese a un suministro adecuado de alimento (pastoreo + concentrado), su condición corporal no mejoraba y su peso no incrementaba. Debido a lo anterior, el dueño del ejemplar buscó asesoría y atención de los profesionales Médicos Veterinarios Zootecnistas y estudiantes de la Universidad de la Amazonia.

Examen del paciente.

El animal presentaba un estado corporal de 2/5; temperatura 38.3°C; frecuencia cardiaca 42 Lpm; Pulso 42 por minuto; Frecuencia respiratoria 35 Rpm. Se sospecha de un cuadro de Hemoparásitos por la procedencia del animal y por la incidencia en la zona.

Ayudas diagnósticas.

El veterinario a cargo solicita un Cuadro hemático y prueba de hemoparásitos para *Tripanosoma* en el Laboratorio de INSUAGRO y una prueba para AIE en el Laboratorio del ICA-Seccional Caquetá, una semana después se solicita un examen para descartar igualmente la AIE en la cría.

A partir del diagnóstico presuntivo del animal se llegó a un acuerdo con el propietario para que los estudiantes Jaime César Figueroa Calderón y José Lizardo Pineda con el acompañamiento del Médico Veterinario pudieran tratar el hemoparásito y poder llevar un seguimiento detallado del caso clínico.

RESULTADOS Y DISCUSIÓN.

Examen del paciente

Algunos hallazgos a nivel de las vías respiratorias altas como pólipos y úlceras se encontraron en la inspección del paciente como se observa en la figura 1.

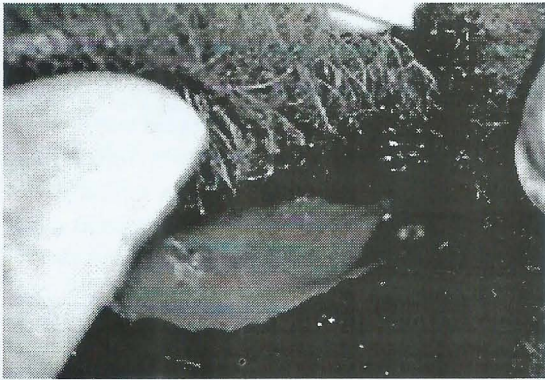


Figura 1. Pólipos en el equino

Igualmente se observó epistaxis como se muestra en la figura 2.

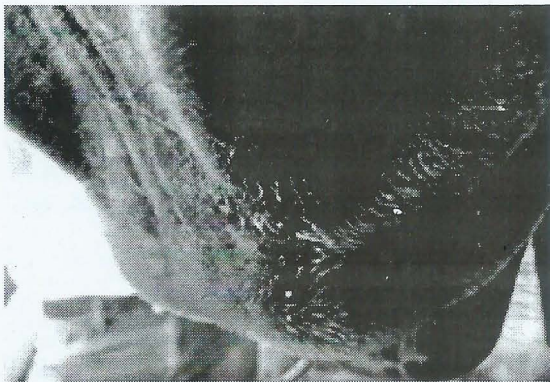


Figura 2. Epistaxis en el equino

Análisis de cuadro hemático.

El análisis reportó la existencia de anemia normocítica, hipodrómica asociada a la sospecha en la presencia de hemoparásitos (tabla1).

Tabla 1. Resultados de cuadro hemático

	Resultados	Valores de referencia
Hematocrito	20%	37-49%
Hemoglobina	6,6 g/dl	12,5-17g/dl
Glóbulos blancos	6600/mm ³	6000-12000/mm ³
Plaquetas	299000/mm ³	100000-350000/mm ³
Leucocitos	66000/mm ³	6000-12500/mm ³
Neutrófilos	55%	50-60%
Linfocitos	38%	30-40%
Monocitos	3%	0-1%
Eosinófilos	2%	0-1%
Cayados	0%	0-1%
Basófilos	2%	0-1%

Diagnóstico.

Las pruebas para Tripanosomiasis y AIE arrojaron un resultado positivo para la yegua.

Finalmente y con la respuesta al tratamiento el propietario continua con la yegua como con la cría decidiendo mantenerla alejada de los demás animales en producción.

Para el caso de AIE, se tomaron los correctivos a partir de la resolución del ICA N° 01096 04 de abril de 2005, la cual indica que los animales infectados tienen que ser marcados con las letras AIE en la pierna u hombro izquierdo con un tamaño no menor de 15 cm y de ancho de 6 cm para que no se efectuó su movilización; en dicha resolución y en su artículo primero, queda estipulado que se tiene que evitar su comercialización y acelerar el sacrificio.

CONCLUSIONES

La AIE actualmente es una enfermedad que preocupa a los productores de equinos en el Municipio de Florencia debido a que se ha presentado una epidemia marcada. De igual manera, la Tripanosomiasis se refleja en la casuística que el Instituto Colombiano Agropecuario con sede en Florencia reporta hasta la fecha.

El reporte de caso desarrollado permite detallar el curso avanzado de este tipo de afección patológica como sus repercusiones clínicas al igual que la asociación de otra afección como la presencia de hemoparásitos.

BIBLIOGRAFÍA

CANELÓN J. y MELÉNDEZ R. 2003. Posible origen del *Trypanosoma evansi* en Venezuela. Revisado el 30 de mayo de 2011 en: http://sian.inia.gov.ve/repositorio/revistas_ci/VeterinariaTropical/vt2802/pdf/canelon_j.pdf

CUBA, C. 1998. Revisión de los aspectos biológicos y diagnósticos del *Trypanosoma (Herpetosoma) rangeli*, Revista da Sociedade Brasileira de Medicina Tropical Vol. 31 (2) p. 4.

GONZÁLEZ J., 2011. Anemia Infecciosa Equina (AIE), Presentación de un cuadro clínico. REDVET - Revista electrónica de Veterinaria, Volumen 12 (10) p. 1-2.

LÓPEZ J, y MESTRA O. El sida de lo equinos remedio: Fusil sanitario, Universidad Nacional. Revisado 29 mayo de 2011 de <http://aupec.univalle.edu.co>.

RODRÍGUEZ, José G. 2006. Anotaciones de clase: enfermedades infecciosas. Introducción. p. 2

VILLALOBOS A. y BENAVIDES E.. Consideraciones sobre la anemia infecciosa equina en Colombia. El diseño de las estrategias de control apropiadas para nuestra realidad. Recopilado el 30 mayo del 2011 en: <http://www.corpoica.org.co>

ZAPATA R.; MESA J; REYES J. y RÍOS L. 2009. Frecuencia de infección por *Trypanosoma* sp. en búfalos de agua (*Bubalus bubalis*) en cuatro hatos bufaleros de Barrancabermeja, Colombianas. Revista Colombiana de Ciencias Pecuarias. vol.22. p. 2.