

TRATAMIENTO DE FRACTURA SALTER-HARRIS TIPO I DE FÉMUR DE CANINO, MEDIANTE USO DE PLACA DE COMPRESIÓN DINÁMICA: ESTUDIO DE CASO

Treatment of Salter-Harris type I fracture of the femur by using the dynamic compression function. Case report

Alba Cristina Espinosa-Nuñez¹, María Alejandra Guzmán-Rios^{2*}

Filiación Institucional

¹Médico Veterinario Zootecnista. Esp. En Pedagogía, Esp. En Sistemas Sostenibles de Producción Pecuaria y Mg. En Ciencias Veterinarias Universidad de la Salle. Docente. Grupo de Investigación en Fauna Silvestre. Centro de Investigación de la Biodiversidad Andino Amazónica –INBIANAM Universidad de la Amazonia.

²Estudiante de Medicina Veterinaria y Zootecnia, Universidad de la Amazonia, Semillero de Investigación SIEQUUS, Grupo de Investigación Fauna Silvestre.

Fecha de correspondencia:

Recibido 15 de julio de 2017.
Aceptado 3 de diciembre de 2017.



Autor para Correspondencia*:
kries23@gmail.com

Como citar:

ESPINOSA-NUÑEZ, A. Cristina, GUZMÁN-RIOS, M. Alejandra. 2017. Tratamiento de fractura salter-harris tipo I de fémur de canino, mediante uso de placa de compresión dinámica: estudio de caso. Revista Facultad Ciencias Agropecuarias - FAGROPEC. Universidad de la Amazonia, Florencia - Caquetá. 9 (2). Pp. 30-35

Introducción

La ortopedia en perros y gatos fue una disciplina poco desarrollada hasta 1920, donde el principal antecedente, se ubica en el libro *Diseases of the Dog* escrito por Mùhller, donde en no más de siete páginas, se abordan componentes generales relacionados con el esqueleto del perro y algunas fracturas (Santoscoy y Morales, 2008). Claramente, cada uno de los tejidos, estructuras y órganos del cuerpo son necesarios para su correcto funcionamiento anatómico fisiológico, ya que en el momento en que incluso la más pequeña estructura se altere física o bioquímicamente se presentará, según López y otros (2016), un desbalance y con ello la enfermedad.

El hueso es un tejido dinámico en constante formación y reabsorción, que permite el mantenimiento del volumen óseo, la reparación del daño tisular y la homeostasis del metabolismo fosfocálcico (Torres y Montealegre, 2017). Desde el punto de vista histológico, el hueso es un tejido conjuntivo mineralizado muy vascularizado e innervado, que está estructurado en laminillas de matriz osteoide calcificada. La disponibilidad de estas laminillas son las que determinan que el hueso sea cortical o esponjoso, en donde ambos están constituidos por osteonas (Farre y Macaya, 2013). El hueso cortical o compacto se

Resumen

Se reporta un caso clínico de un canino raza pinscher de cinco años aproximadamente, con trauma en el miembro pélvico derecho y claudicación grado III. Luego de la radiografía se diagnosticó fractura Salter harris tipo I, para cuyo manejo se discute y concerta con el propietario, la instauración de dos cirugías ortopédicas de osteosíntesis de la diáfisis femoral y de extracción de la placa ósea; el plan terapéutico consistió en el uso de analgésicos, antiinflamatorios, antibióticos y multivitamínicos con aminoácidos, con el propósito de estabilizar y preparar al paciente para los procedimientos quirúrgicos programados. El paciente evolucionó exitosamente al tratamiento quirúrgico y farmacológico.

Palabras clave: fractura, diáfisis de fémur, callo óseo, osteosíntesis

Abstract

A clinical case of an approximately five-year-old pinscher breed, with the trauma in the right pelvic member and claudication grade III is reported. After the x-ray, a salter harris type I fracture is diagnosed. Later, it was decided with the owner to realize two orthopedic osteosynthesis surgeries of the femoral diaphysis and the removal of the bone plate. The therapeutic plan consisted in the use of analgesics, anti-inflammatories, antibiotics and multivitamins with amino acids, in order to stabilize and prepare the patient for corresponding surgical procedure. The patient responded correctly to the procedure performed, without showing any alteration which was evidenced by the progress in the development of bone callus in the fracture. The evolution was monitored by radiographic and orthopedic examinations.

Key words: fracture, diaphysis of the femur, osseous callus, osteosynthesis

estructura en conductos de Havers recubiertos de laminillas en disposición concéntrica donde se sitúan los osteocitos y el hueso esponjoso o trabecular lo constituyen laminillas óseas en forma de red que delimitan cavidades areolares en cuyo interior se encuentra médula ósea (Hernández et al., 2006).

Según diversos autores entre los que se cuenta Carrillo y otros (2013), las diferentes fuerzas (compresivas, tracción, flexión y torsión) aplicadas sobre el hueso son las responsables de la producción de una fractura, cuyo proceso de remodelación ósea implica una serie de pasos que se inician a partir de un estímulo del tejido óseo, que puede ser inducido o provocado por una lesión. Según Trueta (1963), la cicatrización de una fractura está determinada en gran medida por tres importantes factores: la calidad de la reducción de la fractura, el grado de fijación de la misma y el suministro sanguíneo regional; cada uno de los cuales tiene valor en la cicatrización ósea; una mala reducción del espacio entre los fragmentos, incrementará la formación de callo óseo requerido y por lo tanto, prolonga el tiempo de la reparación (Bruse et al., 1989; Rosen, 1975; Wheeler et al., 2002). Entre las diferentes técnicas de osteosíntesis existen la estabilización con clavos (Marti y Miller, 1994; Schwarz, 2005); placas de osteosíntesis (Schwarz, 2005); y fijadores esqueléticos externos Kirchner-Ehmer (KE) (Kraus et al., 2003; Özsoy y Altunatma,

2003; Schwarz, 2005) y sus variantes.

De acuerdo con Carrillo y otros (2013), son muchas las causas que pueden dar lugar a una aparición de fracturas, pero las más frecuentes en pequeños animales son los traumatismos por accidentes de tránsito que abarcan entre un 75 a 80% de todas las fracturas en estas especies; a estos traumatismos le siguen las generadas por caídas desde alturas, mordeduras por peleas, heridas de armas de fuego u otros.

Las fracturas de la placa de crecimiento son aquellas que involucran al cartílago de crecimiento de los huesos largos en animales esqueléticamente inmaduros. Salter y Harris (1963) clasificaron en cinco tipos distintos a estas fracturas, la clasificación permite establecer pronósticos y planificar el tratamiento individual de (Carmichael, 1999). Las fracturas se clasifican según la solución de continuidad en la piel, como abiertas, que permiten una comunicación directa entre el medio externo y el hueso, éstas presentan diferentes categorías de acuerdo a la intensidad y grado de compromiso de las estructuras anteriormente descritas; y cerradas, que son aquellas que no tienen contacto con el exterior y no presentan subclasificación de acuerdo a la intensidad de la lesión; de igual manera según Suazo (2012) se clasifica según la dirección y la localización, en transversas, oblicuas o en espiral de acuerdo a la orientación de la línea fracturaria; según el grado de lesión ósea se pueden dividir en incompletas o fisuras, completas y multifragmentadas o conminutas; y finalmente, según la estabilidad después de la reducción anatómica, se clasifican en estables e inestables.

En este trabajo se describe un caso de osteosíntesis de una fractura de fémur tipo Salter-Harris tipo I en un canino hembra de 5 años de edad.

Metodología

Ubicación geográfica

El presente reporte de caso fue desarrollado en la Universidad de la Amazonia, ubicada en la ciudad de Florencia en el departamento del Caquetá, ubicada en las coordenadas 1°36' 51" latitud norte y 75° 36' 42" longitud oeste al sur de Colombia en la región amazónica sobre la estribación oriental de la cordillera de los andes, con una altitud media de 242 m.s.n.m, precipitación media anual de 3840 mm, la temperatura varía de 25°C a 35°C en promedio y una humedad relativa superior al 80%. (IGAC,2010).

Este caso no requiere aval del comité de ética, bioética y bienestar animal, pues todas las decisiones respecto al caso hacen parte del ejercicio profesional del médico tratante, siendo un reporte de tipo descriptivo para determinar el avance pre y post-operatorio de la cirugía.

Ingresa paciente canino (hembra) de aproximadamente cinco años, raza pinscher, con 3,5 kg de peso vivo, con trauma en el miembro pélvico derecho al parecer por una caída que había sufrido desde un 2 piso 8 días atrás.

Al realizar la exploración clínica se halla un paciente de actitud apoplética y constantes dentro de los parámetros normales, tomado como referencia los valores normales de Rafael Sarmiento, en su libro de semiología veterinaria (2009). A la

evaluación ortopédica se evidenció dolor intenso en el miembro pélvico derecho, claudicación grado III y crepitación a nivel diafisaria del fémur; ante esta condición, se realizan las pruebas complementarias que incluyen examen radiológico para lograr conocer con precisión el estado del miembro afectado, de igual manera un hemograma con la finalidad de evaluar la morfología y la medición absoluta y relativa de los tres tipos básicos de células que contiene la sangre (eritrocitos, leucocitos y plaquetas). (Bossa, *et al.*, 2002-2009) y de esta manera lograr determinar un estado general del paciente y proceder a la toma de decisiones.

Tratamiento y procedimientos

Posterior a la consulta y basados en los hallazgos del examen clínico y resultados obtenidos de las pruebas complementarias, se da inicio al plan terapéutico como primera opción para el manejo del dolor y la inflamación que manifestaba el paciente, con la aplicación de tramadol con una posología de (2mg/kg) vía SCT, cada 12 horas durante cinco días y dipirona (25 mg/kg) vía IM cada 12 horas por cinco días y se inmovilizó el miembro afectado con un vendaje tipo Robert Jones, que consiste en acomodar sucesivas capas de algodón y venda sobre la zona afectada siendo lo normal el empleo de capas hasta alcanzar un diámetro tres veces mayor que el de la extremidad; según López y del Arco (2012) este tipo de vendaje permite prevenir daño de vasos y nervios, además evitar que el hueso penetre piel o prevenir posibles infecciones y minimizar mayor daño en extremos óseos y tejidos blandos, luego de tres días fue retirado el vendaje y se hace limpieza de la zona con clorhexidina dado que ha demostrado ser útil en la prevención de infecciones ocasionadas por bacterias Gram negativas y Gram positivas (Maya, *et al.*, 2011), (Figura 1a, b y c).

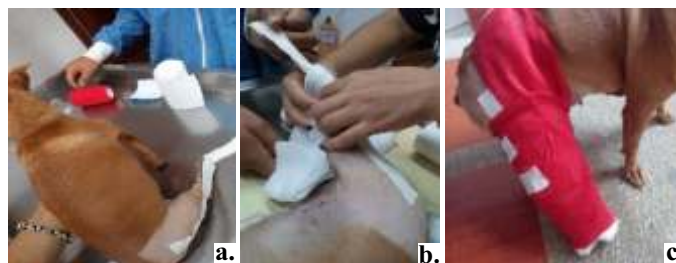


Figura 1. Procedimiento de inmovilización del miembro afectado con vendaje tipo Robert Jones **a.** Realización Vendaje, **b.** Inmovilización tipo Robert Jones y **c.** Adecuación del vendaje.

Una vez efectuada la evaluación radiográfica (Figura 2), se programó la cirugía para la reparación de la fractura, mediante la osteosíntesis y el uso de placa de comprensión dinámica; para lo cual se preparó la zona rasurando el área a intervenir y se desinfectó con jabón de clorhexidina; así mismo, previo al procedimiento quirúrgico, el protocolo utilizado como anestésico consistió en premedicación con Maleato de Acepromazina (IM) (0,05 mg/kg) y Xilacina (IM) (0,2 mg/kg); inducción con Propofol (IV) a efecto (2 mg/kg) administrando la dosis total en tres minutos, mantenimiento anestésico con isoflurano 1,3 CAM (Concentración alveolar mínima) y fentanilo (IV) (8 mg/kg) goteo lento durante toda la intervención quirúrgica.

Con respecto a la realización de la cirugía una vez efectuada la evaluación radiográfica, se ubicó el animal en posición de cúbito

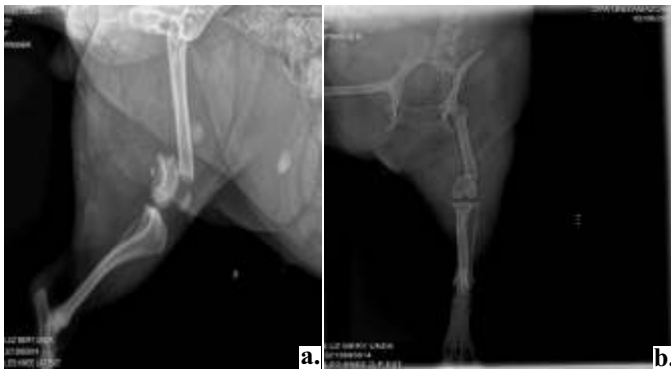

Figura 2. a. Fijación de la placa de compresión, cirugía osteosíntesis. **b.** Localización de la fractura y fijación de la placa de compresión (osteosíntesis).

lateral, localizando la línea de fractura y con el uso de una broca del tamaño adecuado para los agujeros de la placa a utilizar, se perforaron los agujeros y finalmente se insertaron los tornillos de tracción inter fragmentario con la finalidad de aumentar la estabilidad en la cortical distal y para reducir el desgaste de la placa, ayudando a proporcionar firmeza mientras que estos son retirados, con referencia de la AO foundation en su documento de técnica quirúrgica.

Al finalizar la cirugía se inició un protocolo terapéutico suministrando dipirona (25 mg/kg) (IM) cada 12 horas por ocho días, tramadol (2mg/kg) vía subcutánea (SC), cada 12 horas durante ocho días, por otra parte, para prevenir infecciones se administró cefradina (20mg/kg) vía oral (VO), cada 12 horas, durante 15 días, adicionalmente se instauró el uso de Glicopan (1,5 ml) (VO) cada 12 horas, durante 15 días como coadyuvante en la formación del callo óseo durante la recuperación post quirúrgica. Ocho días después de la cirugía, el paciente muestra un dolor leve para lo cual se instaura una terapia de sostén utilizando nuevamente el tramadol (3 mg/kg) vía (SC) cada 12 horas durante ocho días consecutivos repitiendo protocolo a los ocho días siguientes, en los intervalos del tramadol se administró carprofeno (2,2 mg/kg) (VO) cada 12 horas durante ocho días consecutivos y repitiendo a los ocho días.

Resultados y discusión

Una vez realizada la osteosíntesis de fémur se continuo el seguimiento post-operatorio, para observar el proceso de cicatrización e inflamación de la herida y seguimiento radiográfico cada mes donde se evaluó el éxito de la intervención mostrando que la alineación, aposición y el aparato, cumplían con lo establecido ortopédicamente (Figura 3).

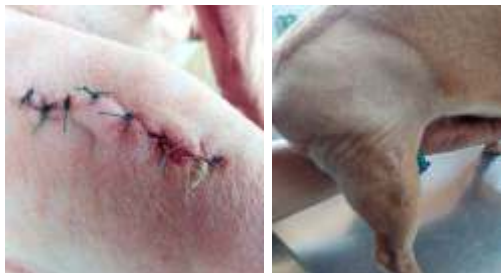

Figura 3. Seguimiento fotográfico del proceso cicatrizal de la paciente

En el primer examen hematológico, se determinó (Tabla 1) una hemoconcentración y hematíes normocíticos normocromicos, sugiriendo que este aumento referente al hematocrito y la hemoglobina, fue a causa de una deshidratación encontrada en el momento de tomar la muestra y donde el paciente presentaba adipisia además del estado febril ocasionado por el proceso de inflamación producto de la injuria (Herrera, *et al.*, 2007); referente a las plaquetas, se evidenció una trombocitosis derivado posiblemente del incremento excesivo en los niveles endógenos en citocinas como la trombopoyetina o la interlucina por procesos inflamatorios. (Evatt, *et al.*, 1986); la leucocitosis presentada debido a procesos inflamatorios agudos y crónicos (Merino, 2008), que en este caso ocurrió como una respuesta al foco de fractura.

Tabla 1. Resultados cuadro hemático

	Resultados	Valores de referencia
HEMATOCRITO	0,64	0,37-0,55 L/L
HEMOGLOBINA	20,50	12 - 18 g/L
ERITROCITOS	8,80	5,50-8,5 x 10 ¹² /L
PLAQUETAS	528	200-500 x 10 ⁹ L
PROTEINAS TOTALES	8	5,50 - 7,5 g/dl
LEUCOCITOS	19,90	6,00-17 x 10 ⁹ L
NEUTROFILOS SEG.	12,10	3,00-11,4 x 10 ⁹ L
LINFOCITOS	6,20	1,00-4,8 x 10 ⁹ L
EOSINOFILOS	1,20	0,10-0,75 x 10 ⁹ L
OBSERVACIONES		
HEMOCONCENTRACION, HEMATIES NORMOCITICOS NORMOCROMICOS EN LA MUESTRA		

La eosinofilia leve es producto de una parasitosis, ya que estos desempeñan un papel relevante en la defensa contra ciertos parásitos (Vives y Aguilar, 2002). Los parásitos que afectan con mayor frecuencia a los caninos son: *Ancylostoma caninum*, *Trichuris vulpis*, *Strongyloides stercoralis*, *Dipylidium caninum* y *Toxacara canis*. (Guzmán, *et al.*, 2007). Por lo tanto, se le suministro el Keiatel® (Pirantel pamoato, praziquantel y febantel) que se clasifica como antihelmíntico de amplio espectro con acción vermícida, larvívica y ovívica sobre parásitos de diferentes géneros contra nematodos y tenías gastrointestinales; es muy utilizado en caninos. La dosis suministrada fue de 1 ml /5 kg de peso vía oral como dosis única (Parra, *et al.*, 2017).

En la clasificación de acuerdo con la orientación de la línea fracturaría Salter y Harris (1963), clasificaron a estas fracturas de acuerdo con la configuración que adoptan, en cinco tipos distintos. La clasificación permite establecer pronósticos y planificar el tratamiento individual de cada fractura (Audisio, *et al.*, 2017) siendo así el diagnóstico radiográfico definitivo, una fractura cerrada diafisaria de fémur Salter-Harris tipo I.

Durante y después de realizado el plan terapéutico la paciente, evidenció una mejoría en la cicatrización e inflamación de la herida. Como consecuencia de un adecuado post-operatorio, como en este caso está el suministro de fármacos como: Tramadol® (Clorhidrato de tramadol) que es un analgésico de acción central, con un doble mecanismo de acción; en donde hay una unión moderada a los receptores p1 y 2, e inhibe la noradrenalina, la receptación de serotonina y 5

hydroxitriptamina; además de potencializar la inhibición de las vías desencadenantes del dolor. Como post-operatorio este tiene propiedades analgésicas similares a la morfina, pero con una menor depresión de vías respiratorias y sedación lo que es de gran importancia para poder ser suministrada (Hernández, *et al.*, 2007).

Dipirona®, Es un AINE perteneciente al grupo de las pirazolonas. Su mecanismo de acción se basa en inhibir la biosíntesis de las prostaglandinas; indicado en heridas, contusiones, desgarros, afecciones musculares y articulares. (CORPOICA, s. f.) Este fármaco es de importancia post-operatoria debido a que está indicado en heridas o lesiones post-operatorias; además el suministro de la cefradina, que es un antibacteriano aquel el cual se encuentra clasificado en el grupo de los betalactámicos y por ende a las cefalosporinas, siendo agentes que alteran la síntesis de la pared bacteriana, se usan en el tratamiento de una amplia gama de infecciones, principalmente infecciones de piel, huesos, tejidos blandos y como profilácticos quirúrgicos; además se pueden clasificar según su espectro y orden de aparición en cefalosporinas de 1^{er} generación. (Restrepo, 2016-2018).

El Glicopan, combina 22 Aminoácidos fácilmente asimilables, Vitaminas del Complejo B y Glucosa, propiciando respuesta rápida para animales con condición nutricional inadecuada y para la formación de callo óseo (Vetnil, 2017).

Durante el post-operatorio la paciente logró recuperar de forma gradual la funcionalidad de la extremidad afectada. Aproximadamente al quinto día de la intervención quirúrgica inicia a dar apoyo al miembro; durante el transcurso del tratamiento la paciente aumentó el uso funcional y la claudicación disminuyó progresivamente hasta desaparecer.

A la semana trece de haber realizado el procedimiento quirúrgico y el correcto manejo post-quirúrgico se le realizó radiografías de control donde se evidenció la formación de callo óseo como corrector de la fractura y la ubicación de la placa ósea corrigiendo la fractura diafisaria del fémur (Figura 4).

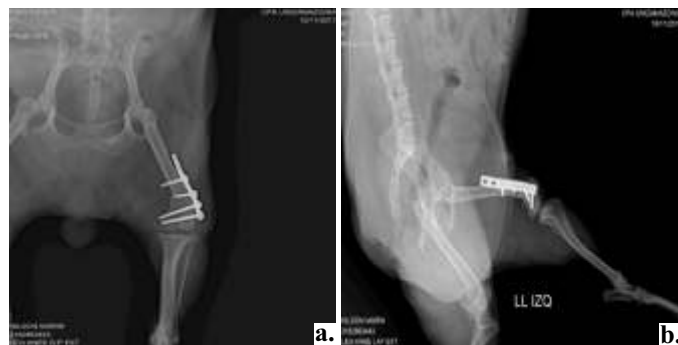

Figura 4. a. RX Vista cráneo-caudal del miembro pélvico derecho con presencia de placa de comprensión ósea. **b.** RX Vista medio-lateral del miembro pélvico derecho. Con presencia de placa ósea

La formación del callo óseo es un proceso complejo que finaliza con la regeneración del tejido óseo, sin proceso de cicatrización; todo depende de factores como la localización, movilidad,

infecciones, etc. (García, 2007); por lo tanto, se decide que es posible la intervención para la extracción de la placa ósea; Se realiza el cuadro hemático de rutina. Se puede observar hematíes normocíticos hipocrómicos con aumento en los cayados, siendo neutrófilos inmaduros presentes en situaciones de infección o inflamación generando que su número aumente en la sangre. (Merino, 2008).

Luego de la segunda intervención quirúrgica fueron utilizados los siguientes fármacos como post-operatorios: nuevamente el tramadol y el Meloxicam®, el cual es un AINES efectivo al momento de ser administrado durante el pre y postoperatorio. Este actúa inhibiendo la COX1 y de manera más específica la COX2, disminuyendo la probabilidad de presentar problemas renales en la paciente, aunque esta puede presentar efectos adversos son tomadas las respectivas precauciones para que solo lleve a cabo su función terapéutica en el postoperatorio. (Erma, 2014).

Las fracturas femorales son bastantes frecuentes en animales domésticos. Solo por medio de intervención quirúrgica se solucionaría la patología (Carrasco, 2009). Por lo tanto, luego de la última cirugía se toma una radiografía, con el fin de observar el avance de la remodelación ósea (Figura 9) finalmente se logra observar notoriamente la consolidación de la fractura.

Conclusiones

Un gran participación del éxito diagnóstico y terapéutico de pacientes ortopédicos corresponde a la oportuna valoración, el acertado requerimiento y uso de los exámenes paraclínicos y complementarios, y el adecuado manejo del dolor, con el fin de evitar compromisos sistémicos. Para este último, el uso de AINES resultó efectivo en administración pre y postoperatoria de resolución de fractura femoral en canino adulto de raza pequeña.

Tanto el adecuado y oportuno abordaje quirúrgico, como el continuo y riguroso manejo farmacológico posoperatorio, se constituyen en garantes para la evolución satisfactoria de pacientes ortopédicos.

La administración de Glicopán (VO), resulta exitosa como coadyuvante en la formación de callo óseo en abordaje quirúrgico de fracturas femorales en caninos adultos de raza pequeña.

Agradecimientos

Por su tiempo, dedicación, paciencia, esfuerzo y noble corazón, las autoras agradecen la colaboración de las Médicos Veterinarias Mirtha Alape, Carolina Rojas, Yadira Angarita y Melissa Cruz; además de las pasantes de la clínica de pequeños de la Universidad de la Amazonía.

Literatura citada

Ao Foundation. Técnicas quirúrgicas. Estabilidad absoluta. Recuperado de: <https://www.aofoundation.org/Structure/network/aospain/educacion/Pages/temas.aspx>

Audisio, S. A., Vaquero, P., Torres, P. A., & Verna, E. (2017).

Tratamiento de una Fractura Salter-Harris de Tibia Distal mediante Empleo de un Fijador Esquelético Externo Híbrido. *Ciencia Veterinaria*, 12(1), 26-32.

Bossa-Miranda, M. A., Valencia-Celis, V. D. C., Carvajal-Giraldo, B. A., & Ríos-Orsorio, L. A. (2012). Automated hemogram values for healthy dogs aged 1 to 6 years attended at the Veterinary Hospital-Universidad de Antioquia (Colombia), 2002-2009. *Revista Colombiana de Ciencias Pecuarias*, 25(3), 409-416. Recuperado de: <http://webcache.googleusercontent.com/search?q=cache:http://www.redalyc.org/pdf/2950/295024923008.pdf>

Bruse, S.; Dee, J.; Peieur, W. (1989). Clinical application of the veterinary cuttable plate V.C.O.T. 1: 40-46.

Carmicheal, S. (1999). Fracturas en animales de esqueleto inmaduro. En: Coughlan, A.; Millar, A. Manual de reparación y tratamiento de fracturas en pequeños animales. Hacourt, Madrid, España. p. 147-159.

Carrasco F.J. (2009). Fracturas de fémur: Accesos quirúrgicos y principales técnicas. Anatomía aplicada de pequeños animales. Recuperado de: http://www.uco.es/organiza/departamentos/anatomia-y-anatopatologica/peques/curso08_09/femur.pdf

Carrillo, J; Rubio, M; Damia, E. (2013) Biomecánica y mecanismo de las fracturas. Cap. (2). 9-16.2013

CORPOICA. (S.F). Dipirona. Cenavisa Laboratorios. Recuperado de: www.corpoica.org.co/SitioWeb/Intranet/Download/Hojas_Seguridad/Espanol/Dipirona.pdf.

ERMA. (2014) Meloxicam-AINE's. Recuperado de: <http://www.terapeutiveterinaria.com/aines/meloxicam>

Evatt, B. L., Lewis, S. M., Lothe, F., & McArthur, J. R. (1986). *Anemia: hematología para un diagnóstico básico* (No. 14). OPS. [Fecha de consulta: 19 noviembre 2017]. Recuperado de: <https://goo.gl/CWzjb4>

Farré, A; Macaya, C. (2013). Plaqueta: fisiología de la activación y la inhibición. *Revista española de cardiología suplementos*, 13: 2-7.

García, R. (2007). Semiología de las fracturas. *Recuperado de: http://www.radiolegsdecatalunya.cat/formacio/resums/2009/osteomuscular/GB46B008_R.pdf*

Guzmán, A. C., Jaramillo, A., & Loaiza, J. (2007). Prevalencia de parásitos intestinales en caninos atendidos en el Centro de Veterinaria y Zootecnia de la Universidad CES, 2007. *CES Medicina Veterinaria y Zootecnia*, 2(2), 24-31. Recuperado de: <http://revistas.ces.edu.co/index.php/mvz/article/viewFile/375/187>

Hernández-Palacios, J. C., Moyao-García, D., & Ramírez-Mora, J. C. (2007). Efectividad y efectos secundarios del tramadol y la nalbufina en infusión para analgesia postoperatoria. *Revista*

Mexicana de Anestesiología, 30(S1), 329-334.

Herrera, S. G. J., Vargas, R. L. M., & Bouda, J. (2007). Alteraciones en el hemograma y analitos bioquímicos selectos en perros diabéticos: estudio retrospectivo en 40 perros Alterations in hemogram and selected biochemical analytes in diabetic dogs. *Veterinaria México*, 38(1), 55-62.

IGAC. (2010). Instituto Geográfico Agustín Codazzi, Subdirección De Geografía Y Cartografía Caquetá. Caquetá, Características geográficas. ISBN-978-958- 8323-37-4. Bogotá: Imprenta Nacional de Colombia. 376 p.

Kraus, K.H.; Toombs, J.P.; Ness, M.G. (2003). External Fixation in Small Animal Practice. Blackwell, Oxford, UK.

López, F; Motta, Y; Obando, E; Solarte, C; Valencia, A. (2016). Reporte de caso: efecto de la fisioterapia en un paciente canino mestizo con paraparesia por fractura de vértebra torácica 11 en Florencia, Caquetá.

López-Sanromán, J., & del Arco, M. V. (2012). Primeros auxilios e inmovilización del caballo fracturado. *Revista Complutense de Ciencias Veterinarias*, 6(2), 48.

Marti, J.M.; Miller, A. (1994). Delimitation of safe corridors for the insertion of external fixation pins in the dog 1: Hindlimb. *Journal Small Animal Practice*, 35: 16-23.

Maya, J. J., Ruiz, S. J., Pacheco, R., Valderrama, S. L., & Villegas, M. V. (2011). Role of chlorhexidine in the prevention of health care related infections. *Infectio*, 15(2), 98-107.

Merino, A. (2008). Interpretación de resultados. Valores normales del hemograma: ¿cuándo hay que alarmarse?. Universidad de Barcelona. Barcelona, España. Recuperado de: <https://goo.gl/QkeuZW>

Özsoy, S.; Altunatma, K. (2003). Treatment of extremity fractures in dogs using external fixators with closed reduction and limited open approach. *Veterinary Medical Czech*, 48: 133-140.

Parra Conde, O. I., Vivaz Núñez, L. F. y Alape Sánchez, M.Y (2017). Eficacia de tratamientos contra parásitos gastrointestinales en caninos atendidos en la Clínica de la Universidad de la Amazonia, Colombia. *REDVET. Revista Electrónica de Veterinaria*, 18(3). [Fecha de consulta: 20 septiembre 2017]. Recuperado de: <http://www.veterinaria.org/revistas/redvet/n030317/031710.pdf>

Restrepo, J. (2016-2018). *Terapéutica veterinaria. Fundamentos de medicina veterinaria*. Fondo editorial CIB. 5º Edición. Medellín, Colombia. p 75-88

Rosen, H. (1975). Principles and application of bone plates. *Vet. Clin. North Am.* 5: 229-239.

Salter, R.B.; Harris, W.R. (1963). Injuries involving the epiphyseal plate. *Journal Bone Joint Surgery*, 45: 587-622

Santoscoy Mejía, E. C., & Morales Saavedra, J. L. (2008). *Ortopedia, neurología y rehabilitación en pequeñas especies:*

perros y gatos (No. Sirsi) i9789707292918).

Sarmiento, R. (2009). *Semiología clínica veterinaria*. Universidad de ciencias aplicadas y ambientales. Bogotá, D.C. Colombia.

Schwarz, G. (2005). Fractures of the distal tibia and malleoli. In: Johnson, A.L.; John, E.F.; Houlton, J.E.F.; Vannini, R. Eds: *AO Principles of Fracture Management in the Dog and Cat*. AO Publishing, Davos, Suiza. p. 333-338

Suazo, L.G. (2012) Clasificación de las Fracturas. *Revista Electrónica de Veterinaria*, Volumen 13 N°12C. Recuperado de: <http://www.veterinaria.org/revistas/redvet/n121212C/121202C.pdf>

Torres, C; Montealegre, N. (2017). Reporte de caso: reparación de fractura del hueso mandibular en canino. Recuperado de: <http://www.redalyc.org/html/636/63652580003/>

Trueta, J. (1963). The role of blood vessels in osteogenesis. *J Bone Joint Surg Br* 45:402.

VETNIL. (2017). Productos, Glicopan® Pet. Recuperado de: <http://www.vetnil.com.br/idiomas/index.php/produtos/glicopan-pet/?lang=es>

Vives Corrons, J. L., & Aguilar Bascompte, J. L. (2002). *Manual de técnicas de laboratorio de hematología* (segunda edición ed.). *Barcelona: Editorial Masson SA*.

Wheeler, J; Adagio, L; D'Amico, G; Hierro, J; Hagge, M; Lattanzi, D; SCHIEDA, F; Sanfilippo, S. (2002). *Fracturas de los Huesos Largos en Caninos Inmaduros*.